



Azienda Ospedaliera Universitaria  
Seconda Università degli Studi di Napoli  
DAI di Medicina Interna e Specialistica  
Unità Operativa Complessa di Epato-Gastroenterologia  
UO di Endoscopia Digestiva  
Direttore Prof.ssa Carmelina Loguercio



**Il Ruolo dell'Apparato Digerente  
nella Nutrizione Umana  
principali Patologie del Colon-Retto**

Pasquale Esposito  
&  
The Digestive Endoscopy Team

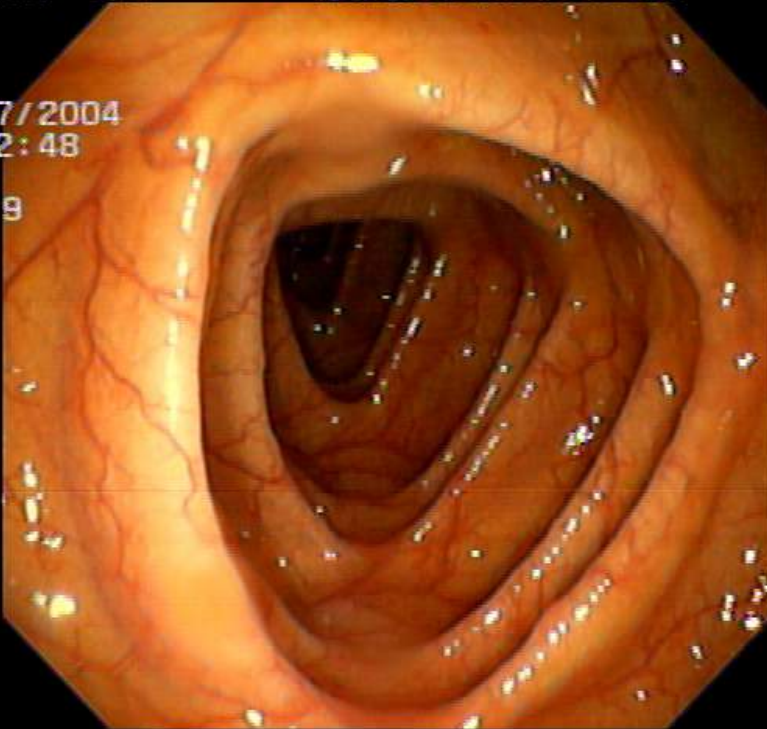
# Principali Patologie del Colon-Retto

SUN AUP UOC

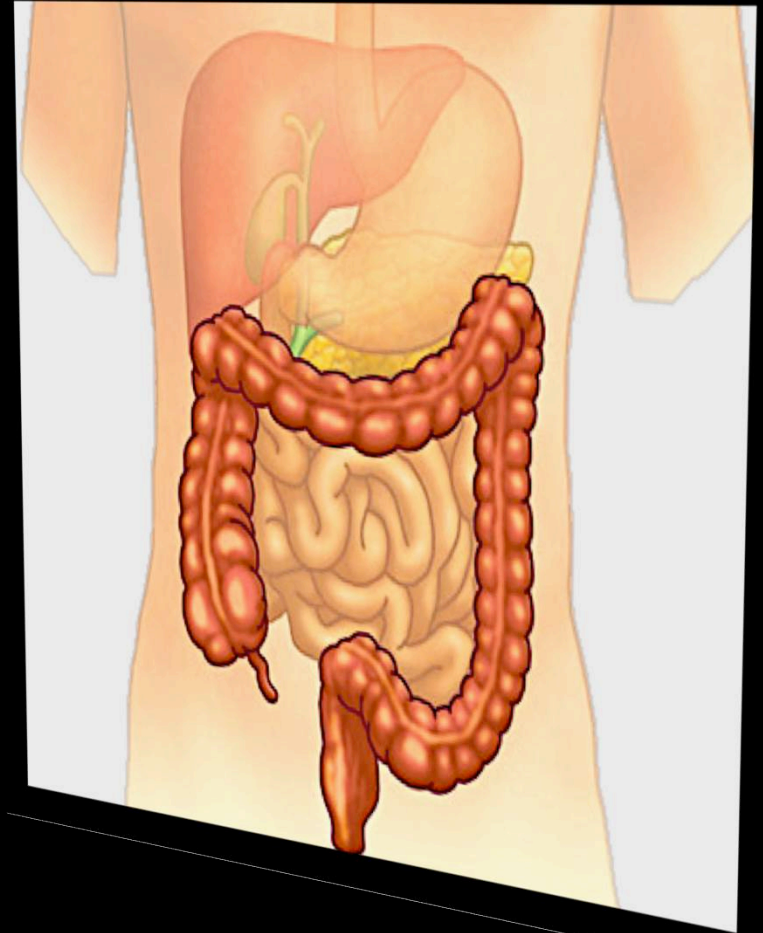
GASTROENTEROLOGIA

15/07/2004  
12:22:48

SCV-9



PESPOSITO



# Principali Patologie del Colon-Retto

Patologie benigne del colon

Malattia diverticolare

Sindrome del colon irritabile (IBS)

Polipi coloretali

Malattie Infiammatorie Croniche  
Intestinali (MICI)

Rettocolite Ulcerosa

Malattia di Crohn

Coliti Indeterminati

Neoplasie

Cancro del colon

Cancro del retto

Cancro anale

Poliposi Adenomatosa Familiare (PAF)

Disordini Ano-rettali

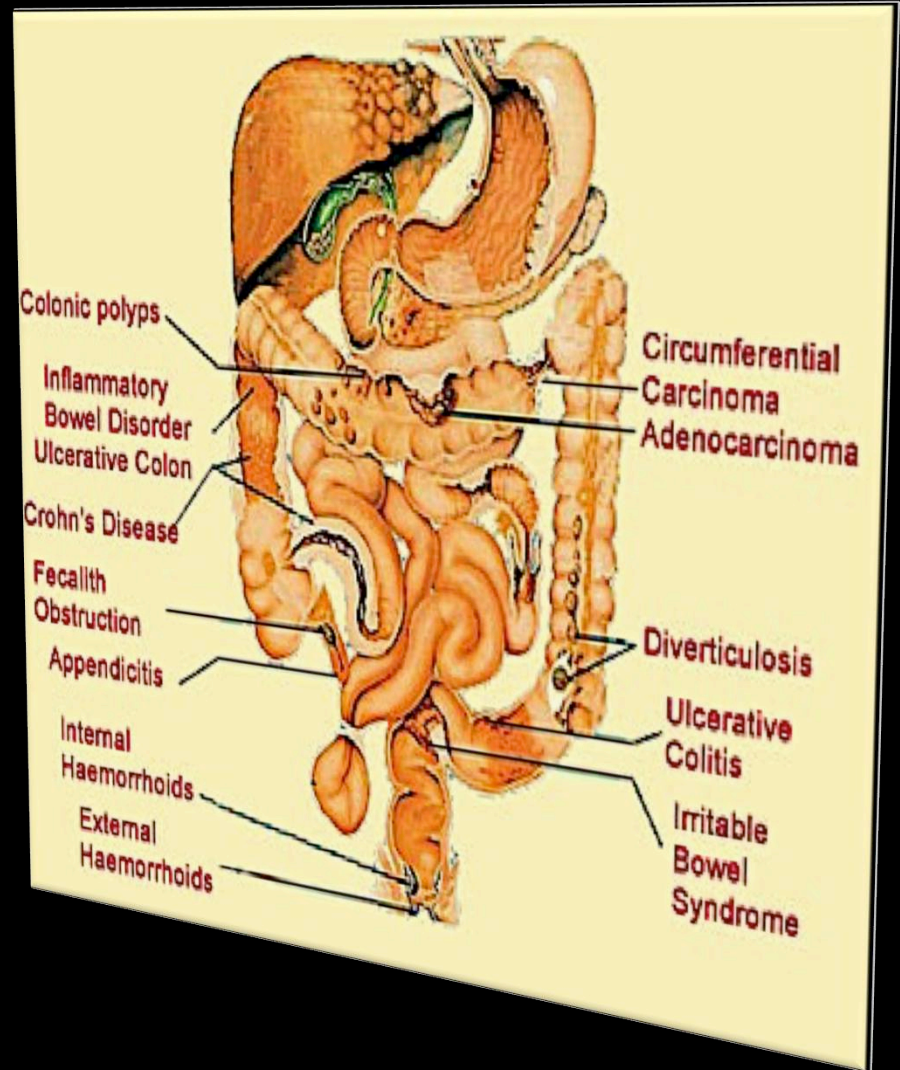
Fistola anale

Ascesso perianale

Fistola rettovaginale

Emorroidi

Proctiti da radiazioni





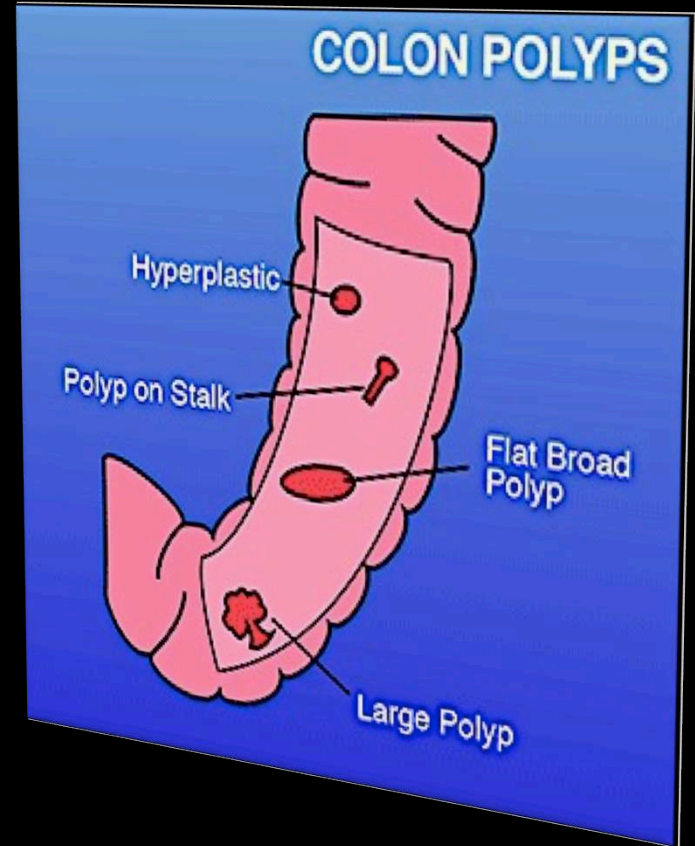
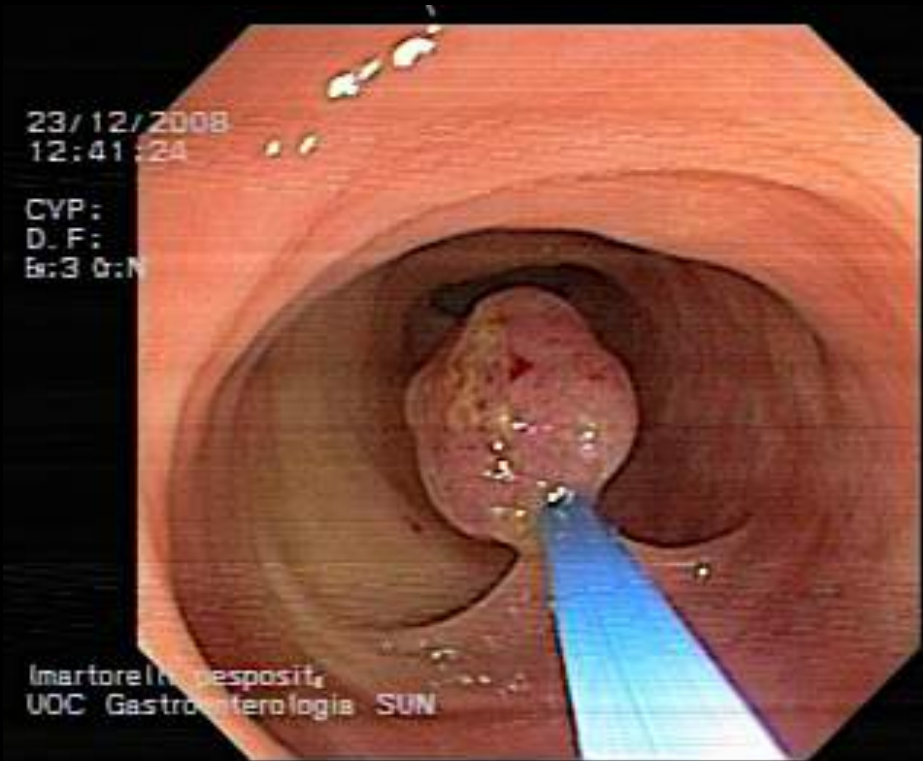# Principali Patologie del Colon-Retto

## Patologie benigne del colon

Malattia diverticolare

Sindrome del colon irritabile (IBS)

## Polipi coloretali



# Principali Patologie del Colon-Retto

## Patologie benigne del colon

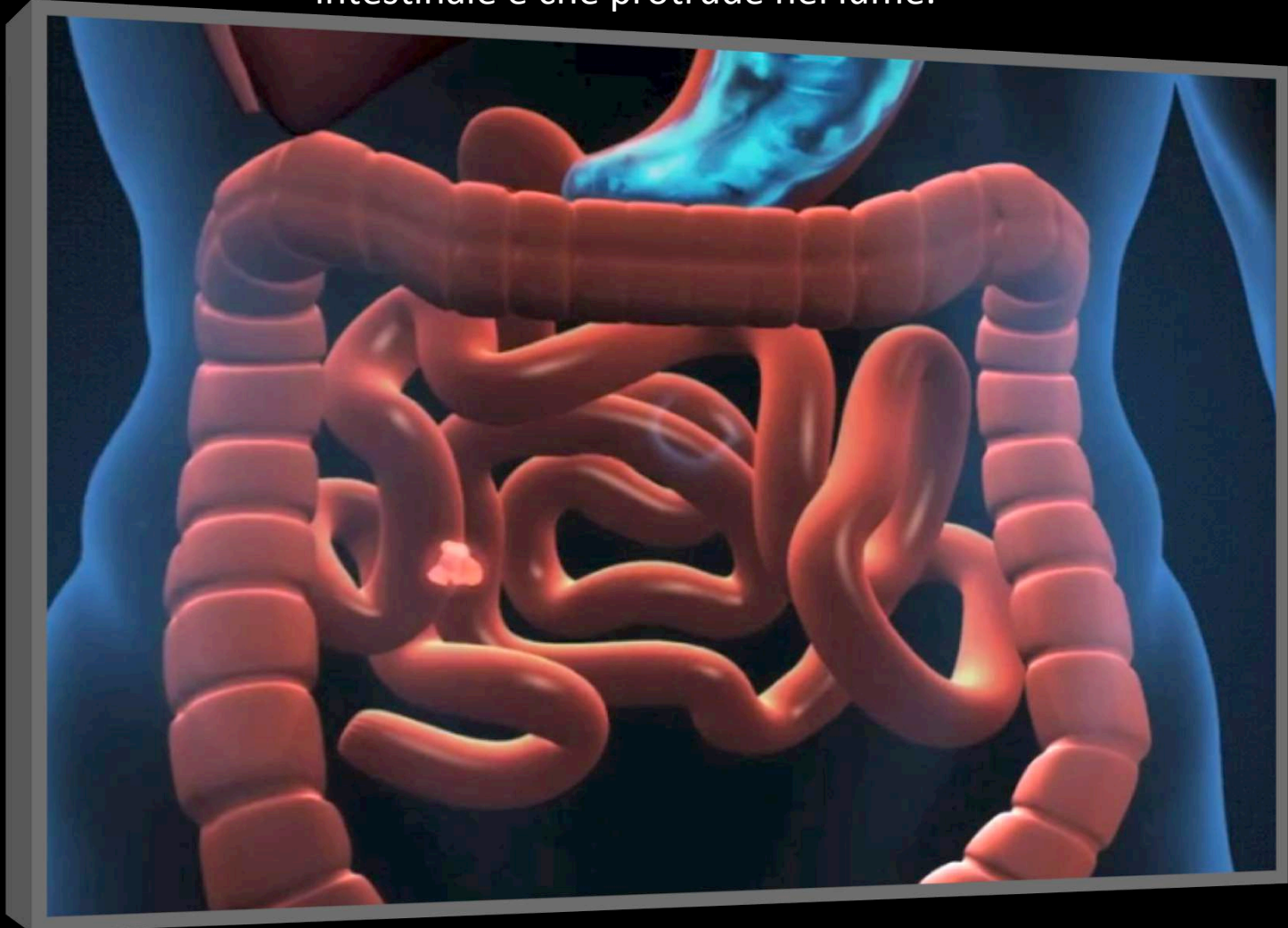Malattia diverticolare

Sindrome del colon irritabile (IBS)

## Polipi colorettali

### Definizione:

Si definisce polipo una neoformazione originata dalla proliferazione delle cellule ghiandolari della mucosa intestinale e che protrude nel lume.



# Principali Patologie del Colon-Retto

## Patologie benigne del colon

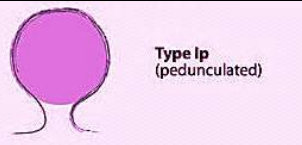Malattia diverticolare

Sindrome del colon irritabile (IBS)

## Polipi coloretali

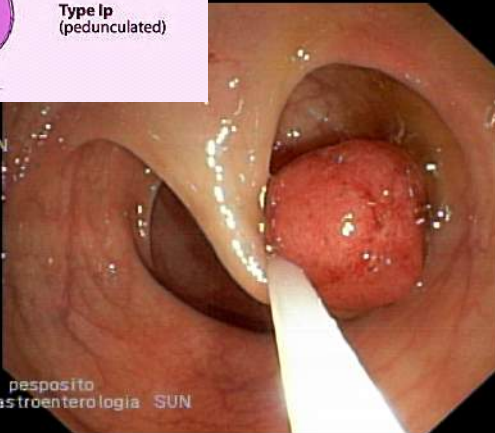
## Definizione:

Possono essere sessili, semipedunculati o pedunculati; altri che si elevano di poco dalla mucosa intestinale sono definiti piatti o "flat". Tutti sono di dimensioni molto variabili.

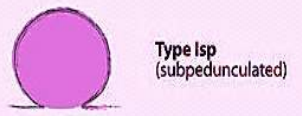

Type Ip  
(pedunculated)

CVP:  
D. F:  
E: 3 G: N

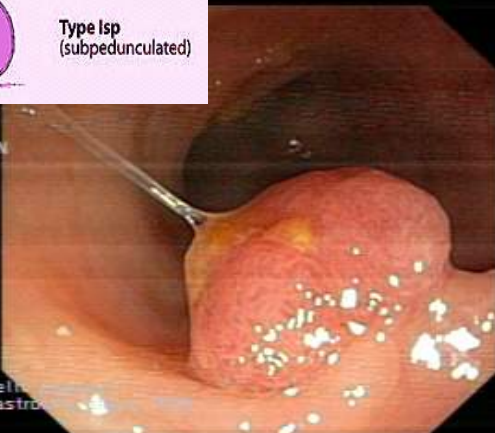


pesposito  
UOC Gastroenterologia SUN



Type Isp  
(subpedunculated)

CVP:  
D. F:  
E: 3 G: N

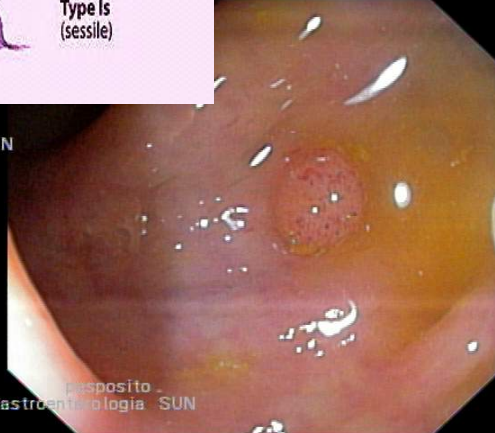

Imartorelli  
UOC Gastroenterologia SUN




Type Is  
(sessile)

CVP:  
D. F:  
E: 3 G: N

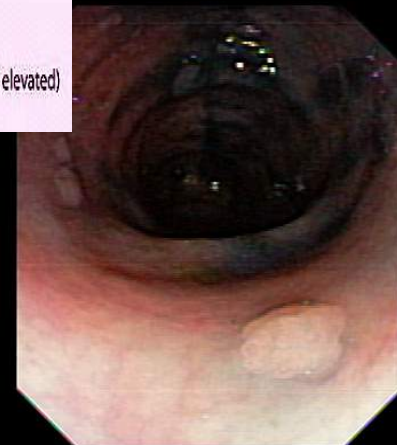

pesposito  
UOC Gastroenterologia SUN



Type IIa  
(superficial elevated)

CVP:  
D. F:  
E: 3 G: N



pesposito  
SUN Na



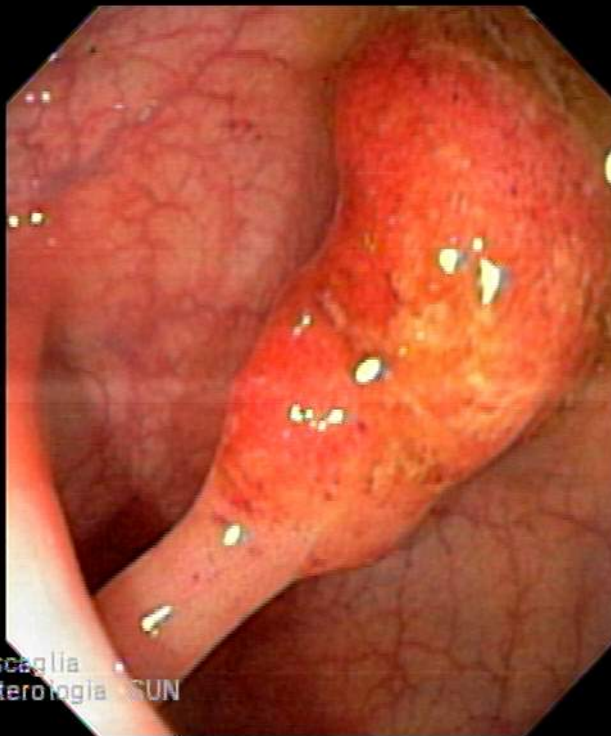
# Principali Patologie del Colon-Retto

## Patologie benigne del colon

Malattia diverticolare

Sindrome del colon irritabile (IBS)

## Polipi coloretali



## Definizione:

I polipi sono considerati forme precancerose, sebbene rientrino nelle patologie benigne. Non tutti i polipi, però, sono a rischio di malignità. Vi sono tre diversi tipi:

- i Polipi Iperplastici o Infiammatori (cioè caratterizzati da una mucosa a rapida proliferazione),
- Amartomatosi (detti anche polipi giovanili e polipi di Peutz-Jeghers) e quelli
- Adenomatosi (distinti in Adenoma Tubulare, Tubulo-Villoso e Villoso)

Solo questi ultimi costituiscono lesioni precancerose e di essi solo una piccola percentuale si trasforma in neoplasia maligna.

# Principali Patologie del Colon-Retto

Patologie benigne del colon

Malattia diverticolare

Sindrome del colon irritabile (IBS)

**Polipi colorettali**

**Definizione:**

Adenoma tubulare a rischio di trasformazione maligna.

Il rischio di malignità è correlato alle dimensioni;

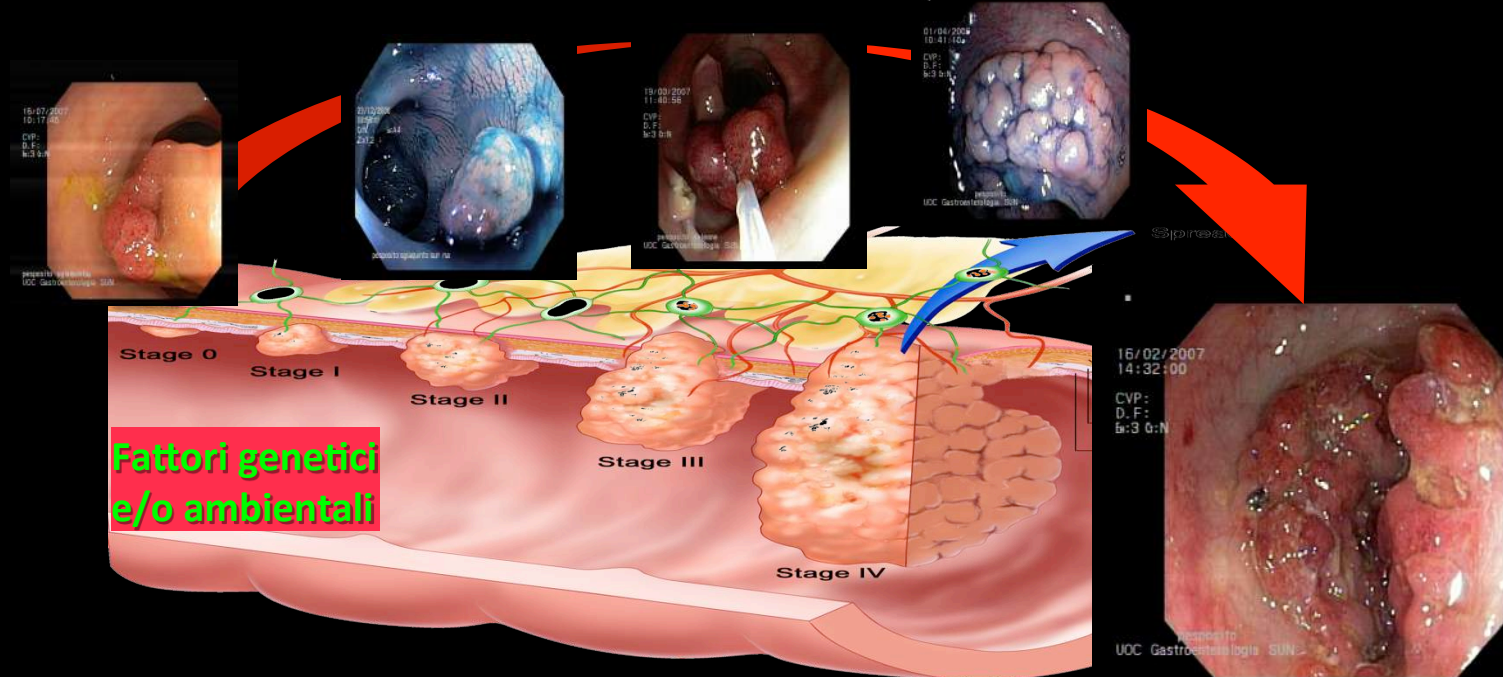
Un adenoma tubulare di 1,5 cm presenta un rischio del 2%;

Con l'aumento delle dimensioni, le ghiandole diventano villose.

Quando più del 50% delle ghiandole è villosa, viene chiamato polipo tubulo-villoso;

Quando più dell'80% delle ghiandole diventa villosa (adenoma villosa) maligno in circa il 35% dei casi.

Un adenoma villosa ha un maggior rischio di malignità rispetto a un adenoma tubulare delle stesse dimensioni. Questa è la cosiddetta "sequenza adenoma-carcinoma"





# Principali Patologie del Colon-Retto

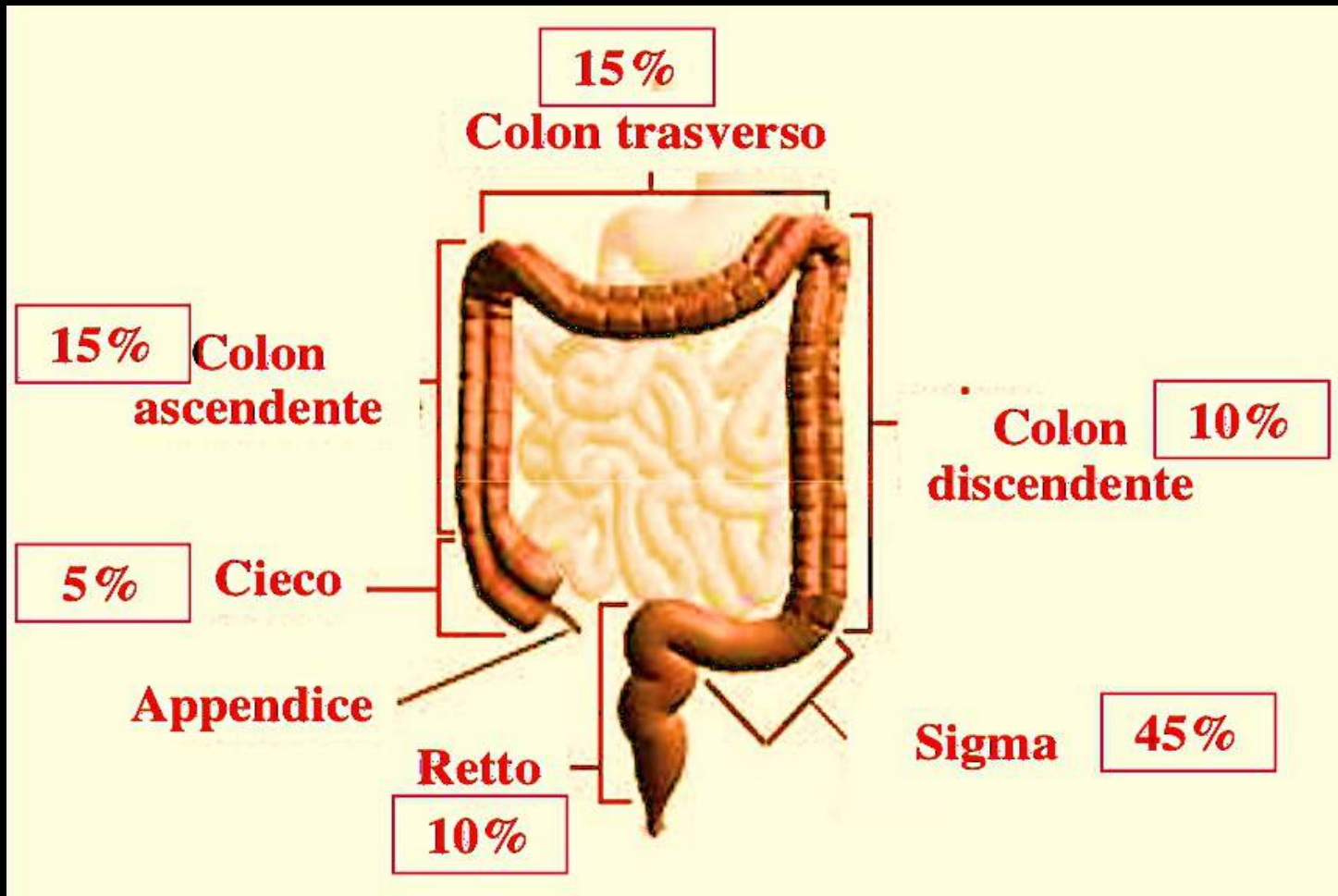
Patologie benigne del colon

Malattia diverticolare

Sindrome del colon irritabile (IBS)

Polipi coloretali

Distribuzione:



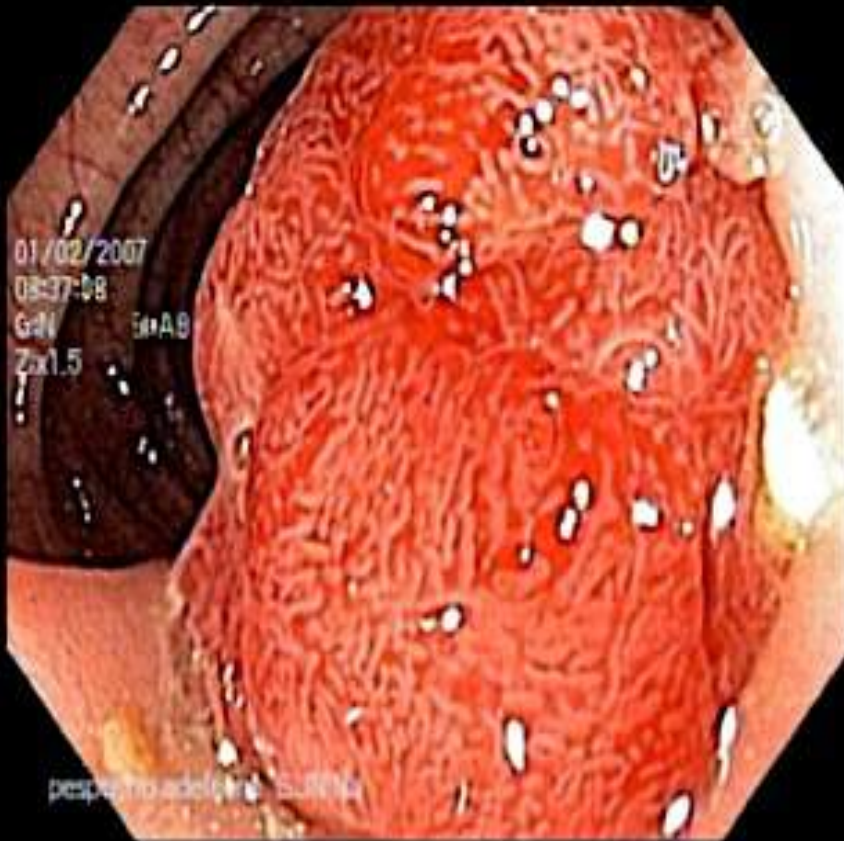# Principali Patologie del Colon-Retto

Patologie benigne del colon

Malattia diverticolare

Sindrome del colon irritabile (IBS)

**Polipi colorettali**



**Sintomi:**

- ❑ nella maggior parte dei casi sono asintomatici
- ❑ anemia ferrocarenziale da stitlicidio cronico
- ❑ rettorragia o ematochezia
- ❑ diarrea mucosa in presenza di adenomi villosi di grandi dimensioni nel retto (rara)

# Principali Patologie del Colon-Retto

## Patologie benigne del colon

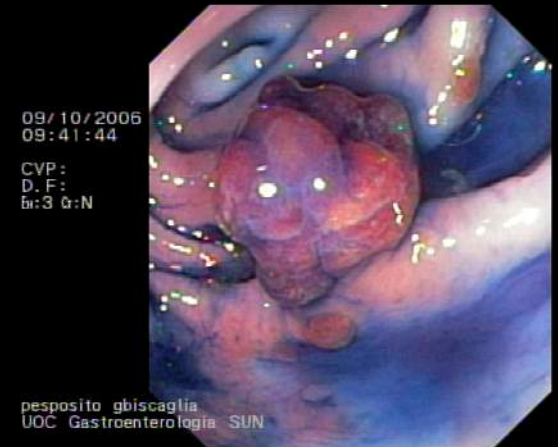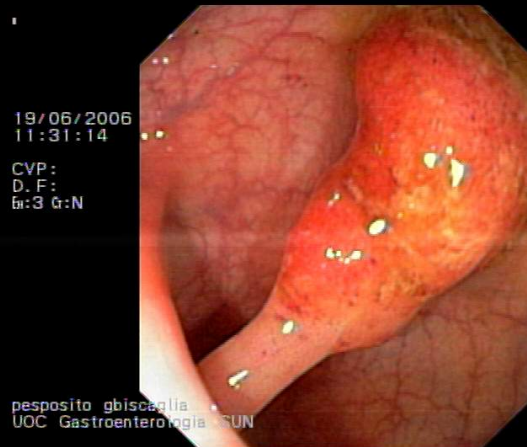
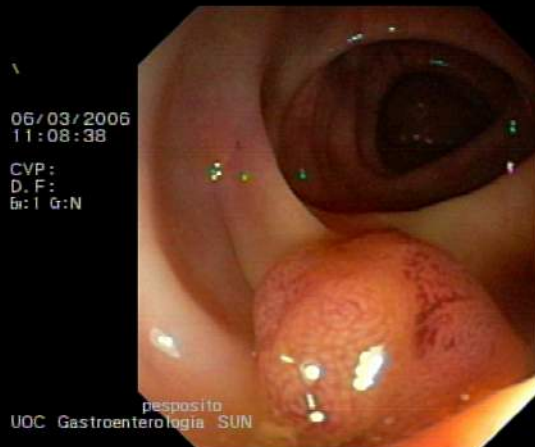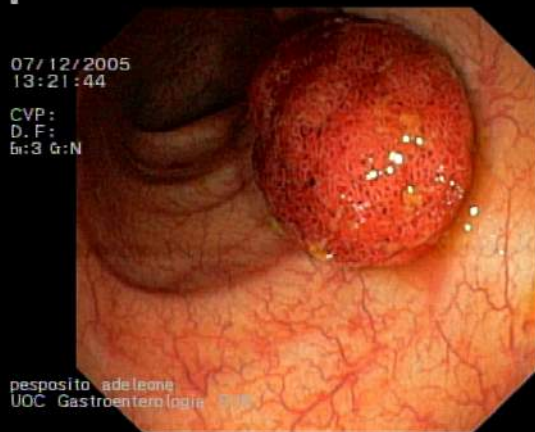Malattia diverticolare

Sindrome del colon irritabile (IBS)

## Polipi colorettrali

## Diagnosi:

- a volte vengono diagnosticati in relazione alla positività della ricerca del sangue occulto nelle feci, effettuata nel corso di screening per carcinoma colorettrale,
- o rappresentano un reperto incidentale nel corso di un clisma a doppio contrasto o di un esame endoscopico eseguito per un sospetto di IBS.





# Principali Patologie del Colon-Retto

Patologie benigne del colon

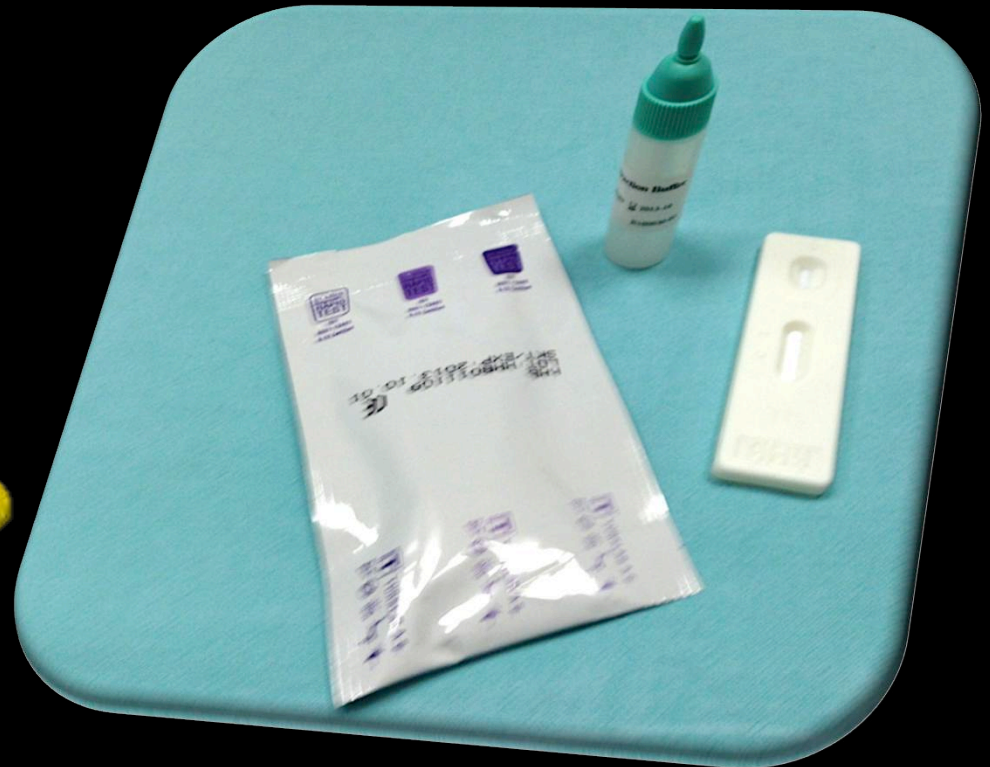
Malattia diverticolare

Sindrome del colon irritabile (IBS)

**Polipi colorettali**

Esami diagnostici:

- Ricerca di sangue occulto nelle feci



# Principali Patologie del Colon-Retto

Patologie benigne del colon

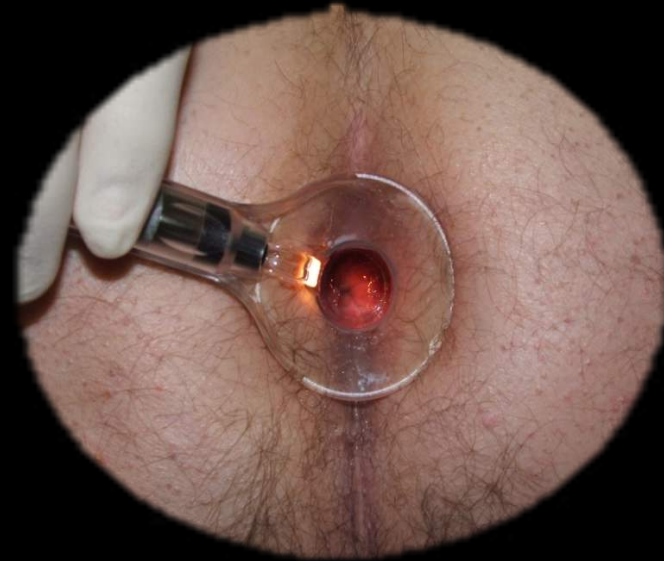
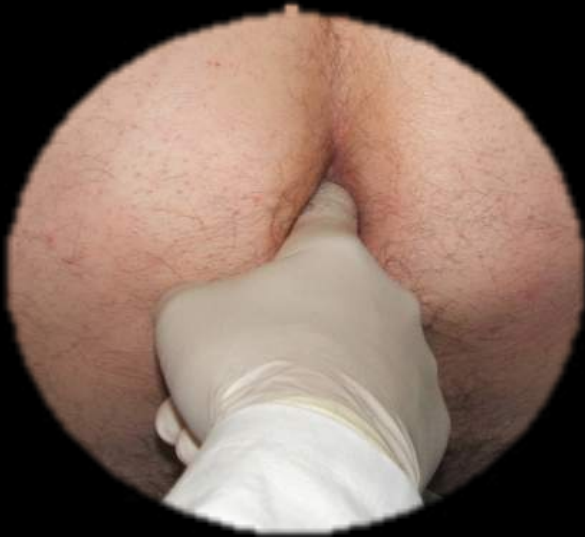Malattia diverticolare

Sindrome del colon irritabile (IBS)

**Polipi colorettali**

Esami diagnostici:

- Esplorazione rettale



# Principali Patologie del Colon-Retto

Patologie benigne del colon

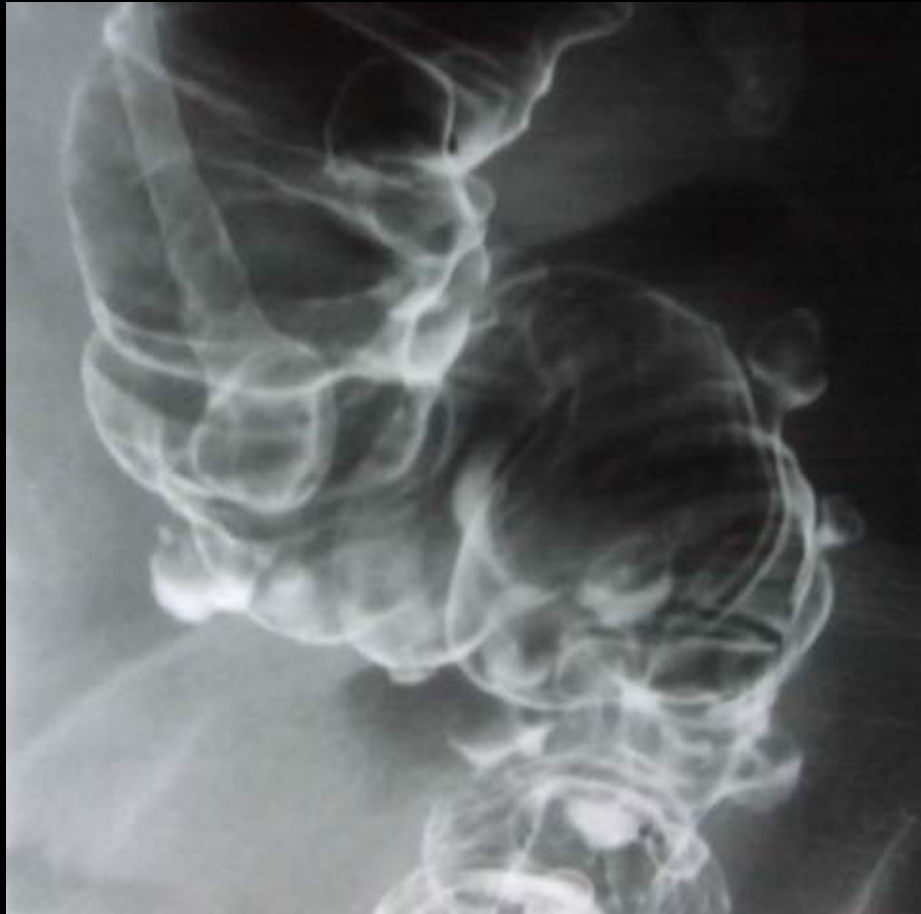Malattia diverticolare

Sindrome del colon irritabile (IBS)

**Polipi colorettali**

Esami diagnostici:

- Clisma opaco doppio contrasto





# Principali Patologie del Colon-Retto

Patologie benigne del colon

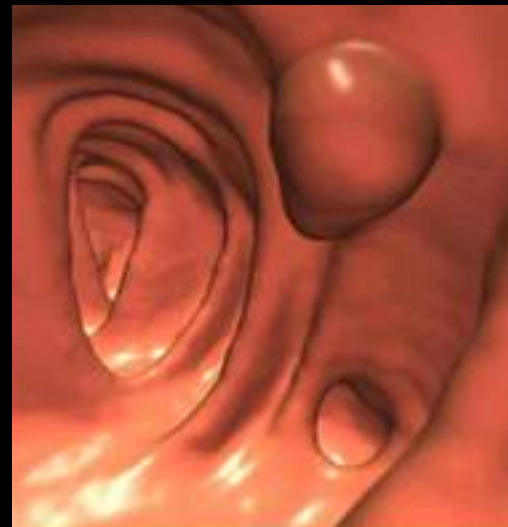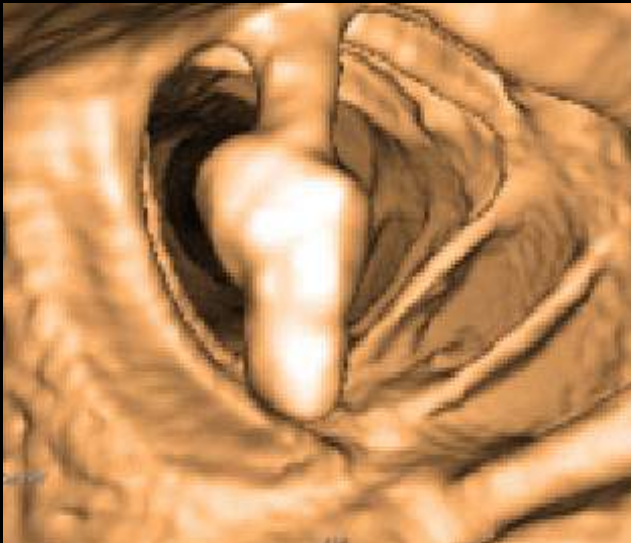
Malattia diverticolare

Sindrome del colon irritabile (IBS)

**Polipi colorettali**

Esami diagnostici:

- TC-colonscopia virtuale



# Principali Patologie del Colon-Retto

Patologie benigne del colon

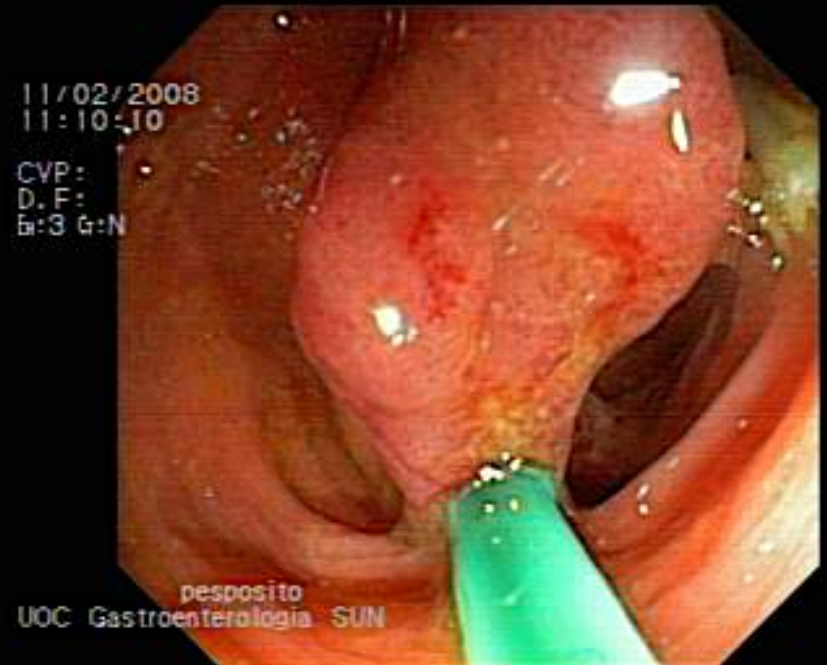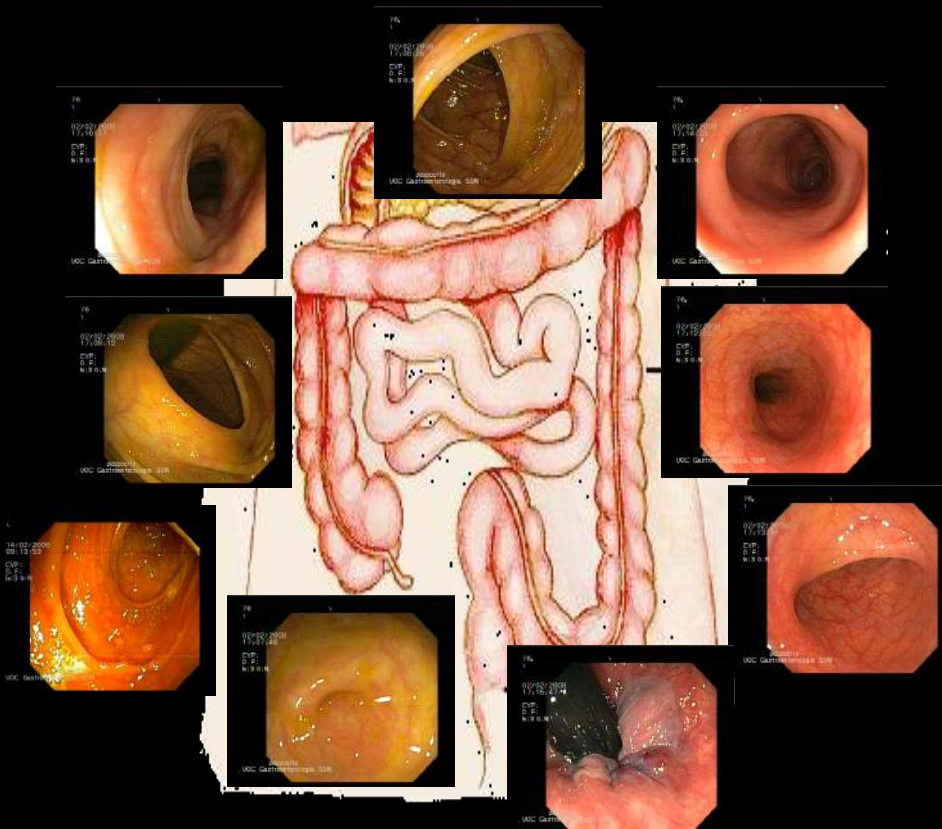
Malattia diverticolare

Sindrome del colon irritabile (IBS)

**Polipi colorettali**

Esami diagnostici:

- Endoscopia colorettales



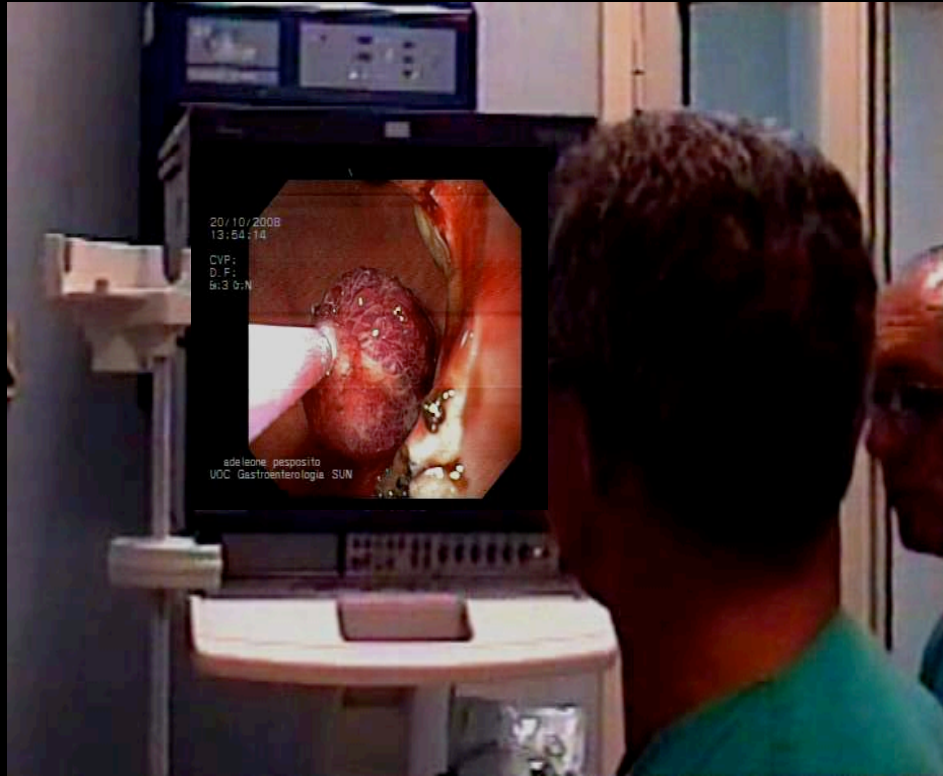# Principali Patologie del Colon-Retto

## Patologie benigne del colon

Malattia diverticolare

Sindrome del colon irritabile (IBS)

## Polipi colorettali



## Terapia:

- Endoscopia coloretta

Le tecniche di resezione:

- polipectomia
- EMR – Endoscopic Mucosal Resection
- ESD – Endoscopic Submucosal Resection



# Principali Patologie del Colon-Retto

Patologie benigne del colon

Malattia diverticolare

Sindrome del colon irritabile (IBS)

**Polipi colorettaali**

Terapia:

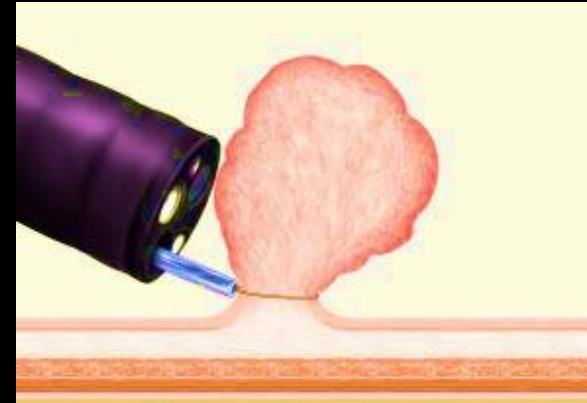
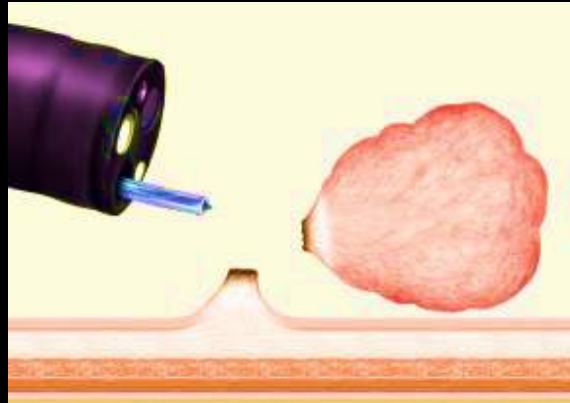
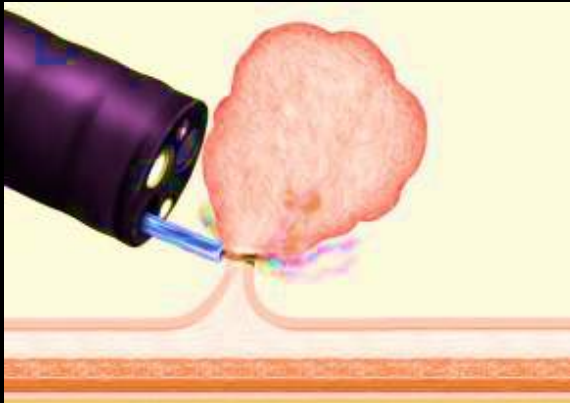
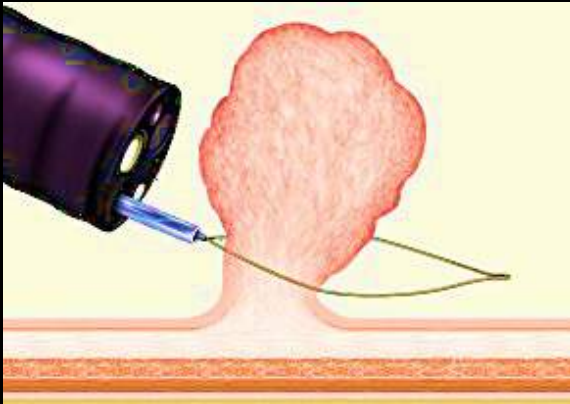
- Endoscopia colorettaale

Le tecniche di resezione:

Polipectomia

EMR – Endoscopic Mucosal Resection

ESD – Endoscopic Submucosal Resection



# Principali Patologie del Colon-Retto

Patologie benigne del colon

Malattia diverticolare

Sindrome del colon irritabile (IBS)

**Polipi colorettaali**

Terapia:

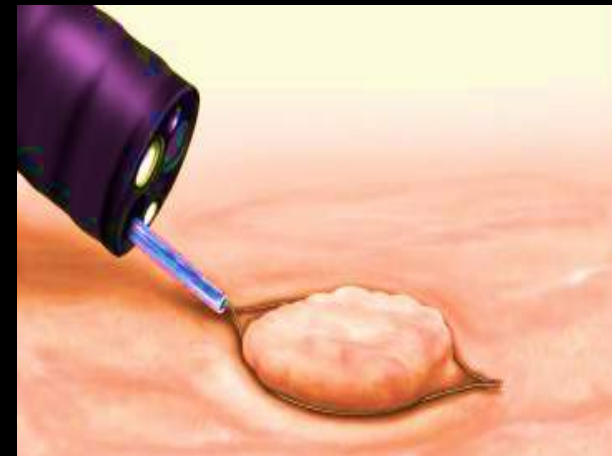
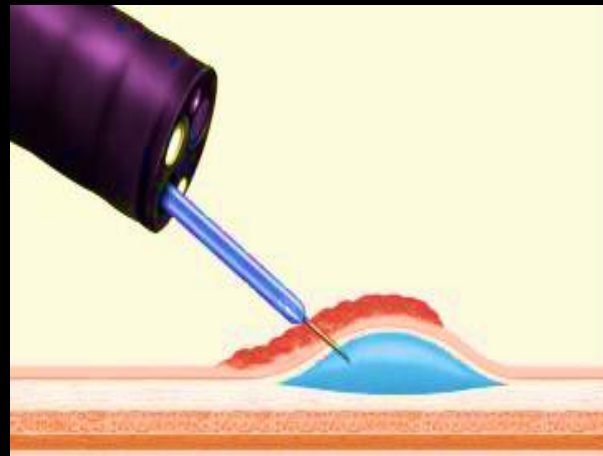
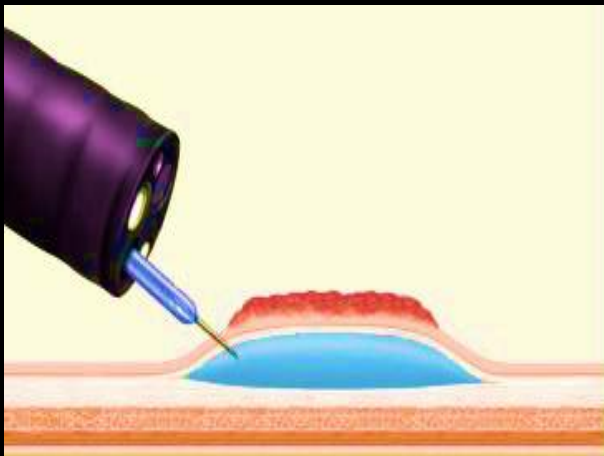
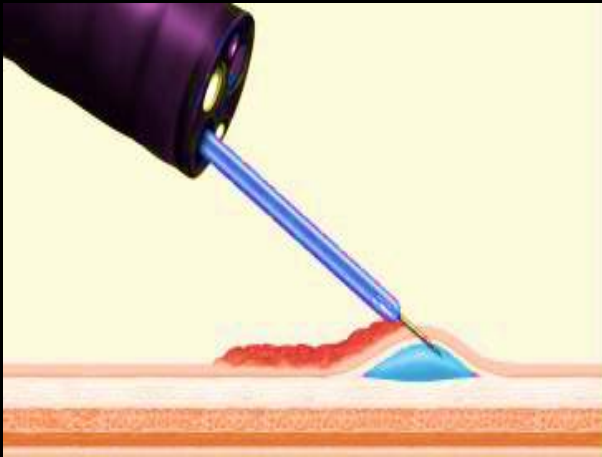
- Endoscopia colorettaale

Le tecniche di resezione:

Polipectomia

EMR – Endoscopic Mucosal Resection

ESD – Endoscopic Submucosal Resection



# Principali Patologie del Colon-Retto

Patologie benigne del colon

Malattia diverticolare

Sindrome del colon irritabile (IBS)

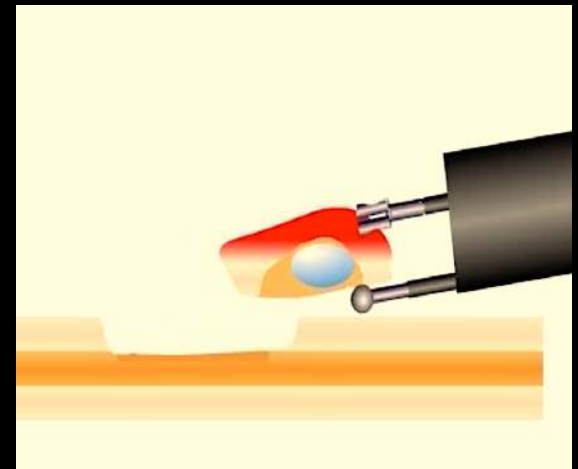
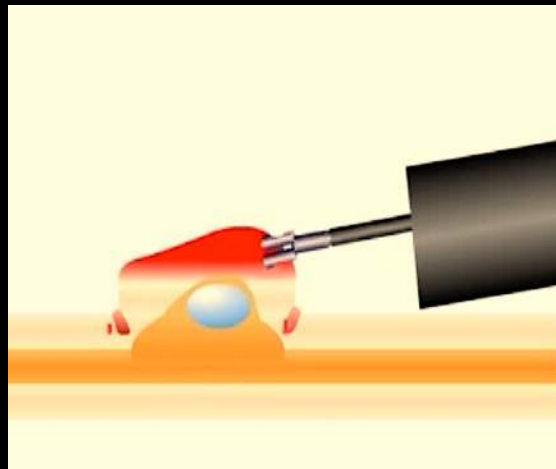
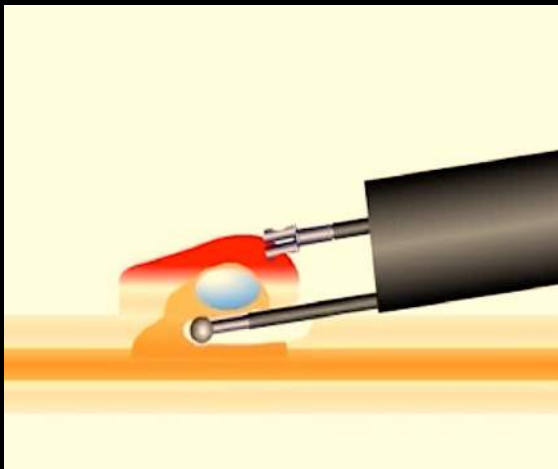
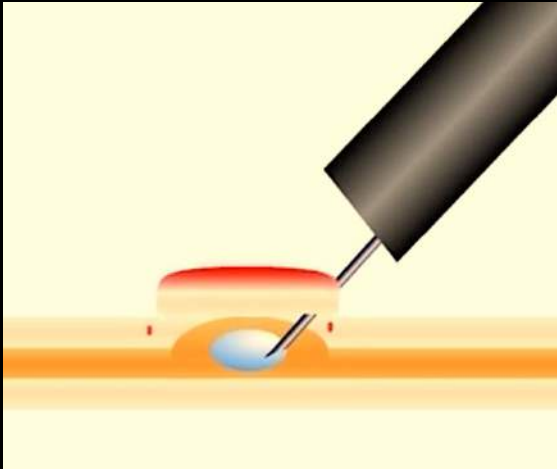
**Polipi colorettaali**

Terapia:

- Endoscopia colorettaale

Le tecniche di resezione:

☐ ESD – Endoscopic Submucosal Resection



# Principali Patologie del Colon-Retto

Patologie benigne del colon

Malattia diverticolare

Sindrome del colon irritabile (IBS)

**Polipi colorettali**

Terapia:

